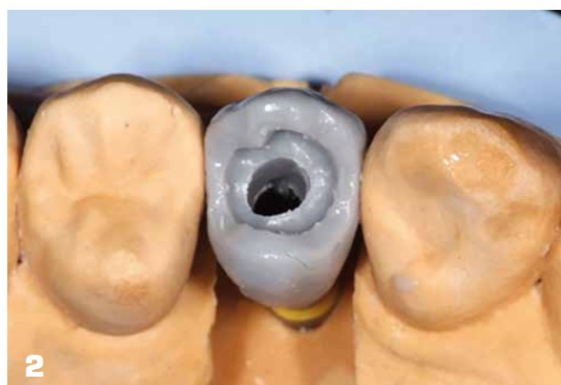
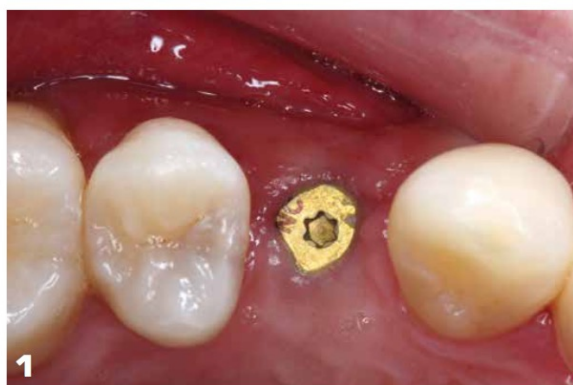
3<sup>e</sup> lauréat

# Prothèse implantaire transvissée tout céramique collée sur embase titane

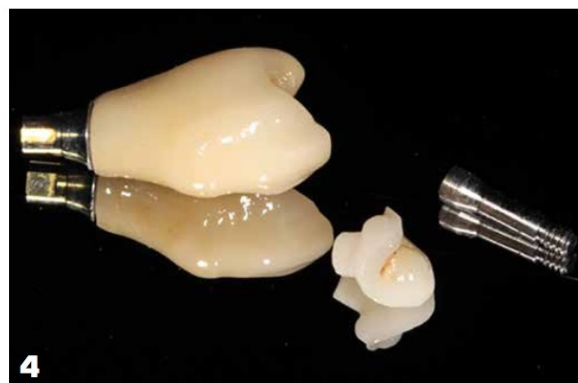
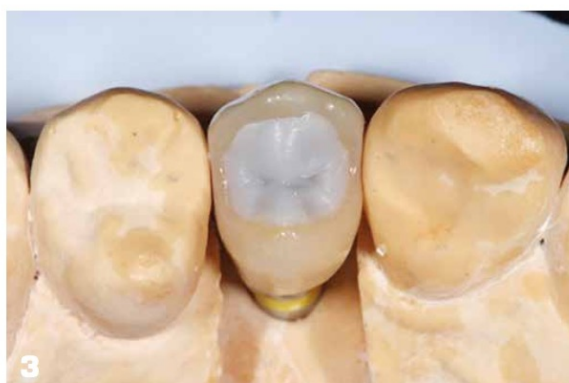
**J. PERRIN**  
Chirurgien-dentiste  
**N. LAFERTÉ**  
Prothésiste dentaire

1. Vue clinique occlusale au terme de l'ostéointégration.
2. Elaboration de la maquette en cire sur l'embase titane.

**Les auteurs déclarent  
ne pas avoir de lien d'intérêt**

L'utilisation de la vitro céramique de type disilicate de lithium fait partie aujourd'hui, de l'arsenal thérapeutique que nous proposons à nos patients dans le cadre de restaurations collées minimalement invasives (facettes, onlays, overlays etc. ) ou de restaurations périphériques (couronnes, endocouronnes). À travers cet article, une autre application possible de ces vitro-céramiques sera exposée, la réalisation de couronnes implantaire tout-céramique transvissées. Pour cela nous utilisons des embases implantaire hybrides en titane sur lesquelles nous collons deux structures en disilicate de lithium (IPS e.max®, Ivoclar Vivadent).



### EXAMEN CLINIQUE

Un jeune patient consulte pour combler un édentement unitaire en 14. Un implant dentaire (Bone Level NC®, Straumann) est mis en place en respectant un projet prothétique ayant pour finalité une prothèse implantaire transvisée. Après trois mois, l'ostéointégration est validée cliniquement et radiologiquement, la réhabilitation prothétique peut alors débuter (*fig. 1*).

### PLAN DE TRAITEMENT

Le traitement débute par une empreinte implantaire à ciel ouvert de l'arcade maxillaire et par une empreinte de l'arcade antagoniste à l'alginat.

### ÉTAPES DE LABORATOIRE

Après la confection des modèles de travail et transfert en articulateur, le prothésiste dentaire choisit l'embase titane (Variobase®, Straumann) correspondante au diamètre implantaire et à la hauteur prothétique disponible. Ces Variobases sont

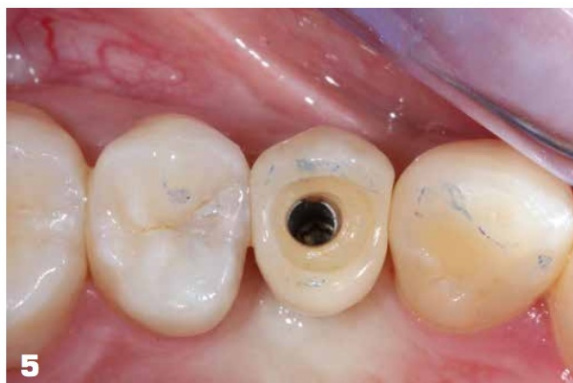modifiables au laboratoire uniquement si une réduction de hauteur s'impose.

Dans un premier temps, le prothésiste réalise une maquette en cire de la restauration sur l'embase titane (*fig. 2*). Elle est ensuite pressée. Pour notre patient, après le relevé de couleur des dents adjacentes, c'est un lingotin LT, IPS e.max® (Ivoclar Vivadent) qui est choisi. La céramique cosmétique est ensuite maquillée et glacée. Le protocole du fabricant est rigoureusement suivi. Cette céramique est perforée au niveau du puits de transvisage implantaire permettant l'assemblage sur l'implant. Dans un second temps, après sablage de la partie supérieure de la Variobase® et de l'intérieur de la pièce en céramique pressée, les deux pièces sont solidarisées avec une colle spécifique: le Multilink Hybrid Abutment® (Ivoclar Vivadent). Afin d'éviter des erreurs de positionnement, l'assemblage est réalisé directement sur le modèle. Dans un troisième temps, un « bouchon » ou « plug », est élaboré en cire, directement sur la prothèse (*fig. 3*). Il est ensuite pressé, avec la même technique et le même type de

**3.** Elaboration du « plug » en cire.

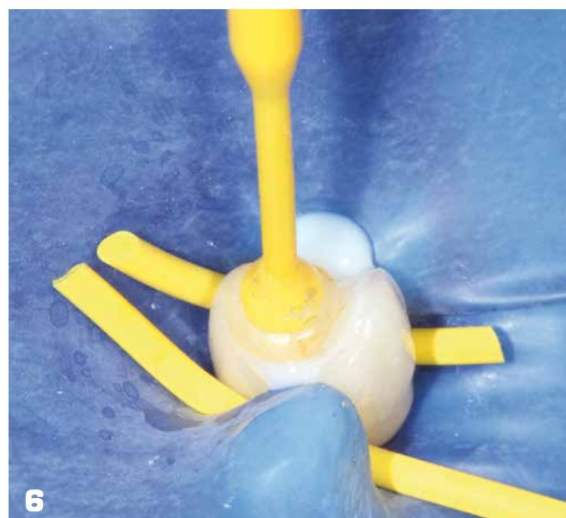
**4.** La restauration implantaire tout céramique à deux étages ainsi que la vis implantaire.

## LES LAURÉATS 2016



**5.** Essai de la prothèse transvissée, notez le positionnement parfait de l'implant au centre de la face occlusale (chirurgie : Dr Matthieu Conan).

**6.** Assemblage du « plug » (Variolink DC®, Ivoclar Vivadent).



lingotin que précédemment puis maquillé et glacé (*fig. 4*). Il sera assemblé en bouche et permettra d'obturer le puits de la vis implantaire [1].

### ÉTAPES CLINIQUES : L'ASSEMBLAGE

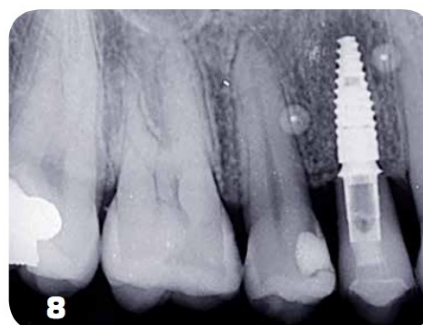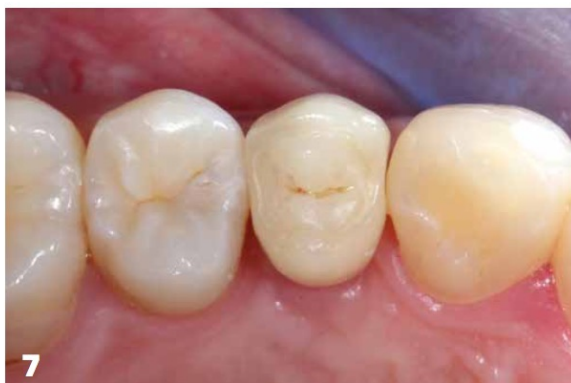La prothèse implantaire est vissée par le chirurgien-dentiste afin de contrôler les points de contact, le profil d'émergence, l'intégration esthétique et gingivale, ainsi que l'occlusion (*fig. 5*). Un contrôle radiologique permet d'objectiver la parfaite connexion implant-Variobase®. Après la pose du champ opératoire et application du couple de serrage final de la restauration (35 N.cm), la tête de la vis implantaire est protégée avec du téflon foulé dans le puits d'accès. Le téflon n'obture pas complètement le puits de vissage pour permettre une évacuation de la colle excédentaire. Ensuite, les parties internes de la restauration et du bouchon sont mordancées à l'acide fluorhydrique (9,5 %) puis rincées et séchées. Une couche de silane est appliquée (Monobond®, Ivoclar Vivadent) pour permettre le collage. Une colle « dual » (Variolink DC®, Ivoclar Vivadent) et l'adhésif correspondant (Adhese universal vivapen®, Ivoclar Vivadent) permettent de coller

directement en bouche le bouchon à la restauration (*fig. 6*). Enfin, les excès de colle sont éliminés et le champ opératoire est déposé. Le réglage de l'occlusion est réalisé en occlusion d'intercuspidie maximum passive et active. La séance se termine par un polissage minutieux de la face occlusale (*fig. 7 et 8*).

### DISCUSSION

La prothèse implantaire peut être transvissée ou scellée. Cependant, la persistance de ciment de scellement en excès est directement liée au développement de péri-implantite [2]. D'une part, il est prouvé que la santé des tissus mous est meilleure au contact des prothèses vissées que scellées [3]. L'emploi de disilicate de lithium, biocompatible, au contact de ces tissus péri-implantaires, va renforcer cette bonne santé parodontale. D'autre part, l'obturation classique avec des résines composites [4] du puits d'accès ne donne pas toujours satisfaction d'un point de vue esthétique, mais aussi mécanique. En effet, les « plugs » en composite se dégradent plus rapidement que les « plugs » en céramique. Sur le plan mécanique, le recours à l'insert en céramique collé permet une unicité des matériaux de la face occlusale. L'emploi d'embases en titane assure une connec-

# 1<sup>er</sup> Grand Prix en Prothèse Dentaire



tique métallique implantaire originale. L'association embase titane et IPS e.max® (Ivoclar Vivadent) permet d'obtenir une bonne résistance mécanique compatible avec la réalisation d'une prothèse implantaire unitaire. Sur un plan esthétique, la prothèse s'intègre parfaitement grâce à une luminosité importante et au biomimétisme du disilicate de lithium. Enfin, les réinterventions sont possibles, il suffit de percer le « plug », puis de retirer le téflon pour avoir accès à la vis implantaire intacte.

## CONCLUSION

Longtemps, les prothèses implantaires transvissées ont été délaissées au profit des prothèses scellées en raison de moindres performances esthétiques. Désormais, grâce au développement des techniques de céramique pressée et des qualités adhésives des systèmes de collage, elles rivalisent sur ce point. Au niveau biologique, l'absence de ciment de scellement et la biocompatibilité du disilicate de lithium assurent la pérennité du traitement. En conclusion, par ses qualités esthétiques et mécaniques, le disilicate de lithium associé à une embase en titane permet de réaliser des prothèses implantaires transvissées unitaires fiables et parfaitement intégrées biologiquement et esthétiquement.

**7.** Vue clinique occlusale après contrôle final de l'occlusion et polissage.

**8.** Radiographie de contrôle après insertion et collage.

## Bibliographie

1. Wadhvani C, Piñeyro A, Avots J. An esthetic solution to the screw-retained implant restoration: introduction to the implant crown adhesive plug: clinical report. *J Esthet Restor Dent.* 2011;23(3):138-43.
2. Wittneben JG, Millen C, Brägger U. Clinical Performance of Screw Versus Cement Retained Fixed Implant Supported Reconstructions A Systematic Review fixed implant-supported reconstructions, a systematic review. *Int J Oral Maxillofac Implants* 2014;29(suppl):84-98.
3. Weber HP, Kim DM, Ng MW, Hwang JW, Fiorellini JP. Peri-implant soft-tissue health surrounding cement and screw-retained implant restorations: a multi-center, 3-year prospective study. *Clin Oral Implants Res.* 2006; 17(4):375-9.
4. Étienne O, Waltmann E, Serfaty R. Fermeture esthétique des puits de vissage. *Clinic.* 2012; 33:533-537.

### Coordonnées des auteurs :

**Jérémy Perrin**  
**Pôle d'odontologie**  
**et de chirurgie buccale**  
**du CHU de Rennes.**  
**2, place Pasteur 35033**  
**Rennes cedex 9**

**Nicolas Laferté**  
**LDL Céramique**  
**11, rue Houvenagle**  
**22000 St Brieuc**