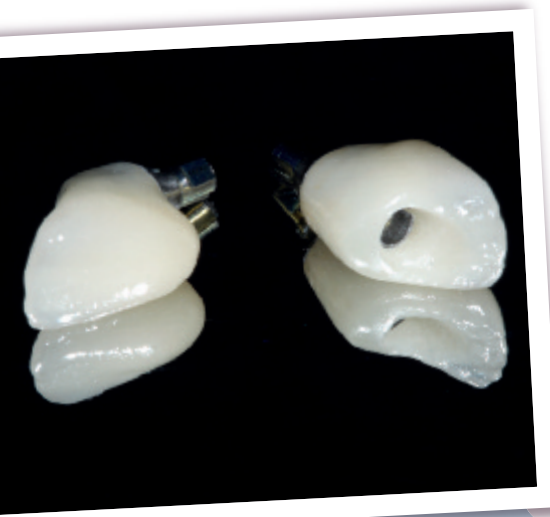

### Jérémie PERRIN

Docteur en chirurgie dentaire, ex AHU  
Pôle d'odontologie et de chirurgie buccale  
CHU de Rennes

### Nicolas LAFERTÉ

Prothésiste dentaire  
LDL, laboratoire dentaire Laferté

**IMPLANT 2017;23:151-160**

L'utilisation des embases en titane en secteur antérieur (associées à des vitrocéramiques ou à d'autres matériaux cosmétiques) permet de réaliser des piliers ou des prothèses unitaires au profil d'émergence personnalisé, avec une connectique implantaire métallique.

### Avantages des embases en secteur antérieur

L'emploi d'embases en titane dans le secteur antérieur présente plusieurs avantages :

- d'un point de vue cosmétique, la perception visuelle sera meilleure qu'avec des piliers entièrement métalliques ;
- à la différence des piliers en zircone, la connectique de ces embases est dans le même alliage que l'implant sur lequel elles sont agrégées. Ainsi, cette zone ne sera pas un point de fragilité de l'assemblage prothétique ;

# Protocole d'utilisation des embases en titane

- sur le plan de la biocompatibilité, on peut associer aux embases en titane des matériaux cosmétiques collés tels que le disilicate de lithium ou la zircone ;
- de plus, les embases en titane permettent un assemblage soit par vissage, soit par scellement, dès lors que la mise en place de l'implant respecte le projet prothétique ;
- enfin, le profil d'émergence de la prothèse temporaire pourra être dupliqué en utilisant un transfert d'empreinte personnalisé.

### Utilisation des embases en prothèse scellée

Un patient consulte à la suite d'une agression ayant entraîné une fracture radiculaire imposant l'extraction de son incisive médiale maxillaire droite.

Après la mise en place d'un implant (fig. 1) et une période de temporisation adaptée, une prothèse d'usage est élaborée.

La première étape consiste en une empreinte implantaire avec un transfert d'empreinte personnalisé (fig. 2).

La prothèse d'usage est constituée de deux étages : une embase en titane associée à un insert en vitrocéramique (constituant un pilier hybride) et une prothèse supra-implantaire scellée tout céramique (fig. 3).

À l'insertion, la reconstruction s'intègre parfaitement avec une position optimale des tissus mous (fig. 4).

### Utilisation des embases en prothèse vissée

Une jeune patiente consulte pour l'agénésie de ses deux incisives maxillaires latérales (12 et 22). Un traitement orthodontique et des greffes d'apposition d'os autogène ramique ont été effectués pour épaissir les espaces

édentés et placer les implants au centre du couloir prothétique.

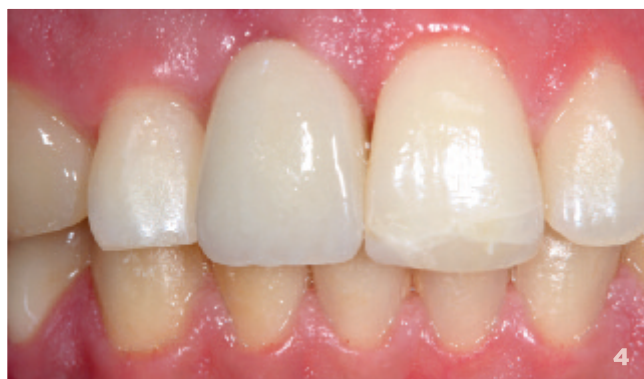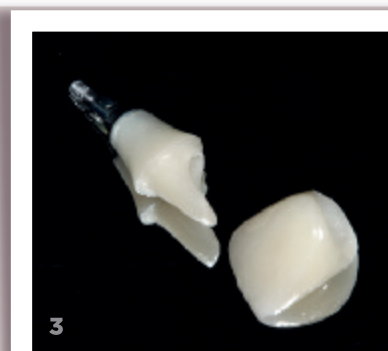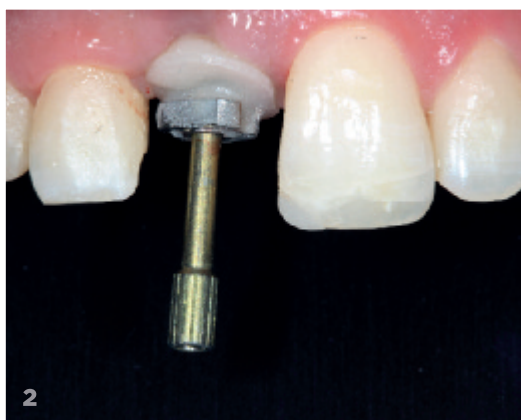
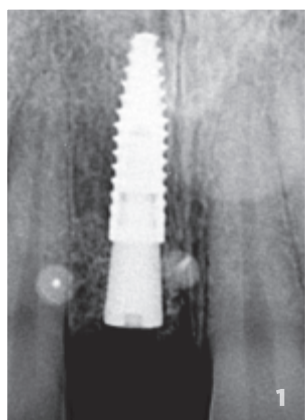
Après une préparation des tissus mous avec des prothèses implantaires transitoires, la phase des prothèses d'usage débute par une empreinte implantaire avec des transferts d'empreinte personnalisés (fig. 5).

Les prothèses d'usages sont à un étage : la partie coronaire et la partie transgingivale sont directement collées sur l'embase en titane (fig. 6). Les deux prothèses sont vissées sur les implants (fig. 7) et l'assemblage se termine par une obturation à la résine composite des puits de vissage.

L'insertion des prothèses se fait en respectant la forme des prothèses temporaires avec une santé péri-implantaire satisfaisante (fig. 8). Les résultats ne seront pérennes qu'au prix d'une hygiène bucco-dentaire rigoureuse et d'une maintenance professionnelle adaptée.

### Conclusion

Dans l'ensemble de l'accastillage prothétique disponible pour traiter un édentement par prothèse supra-implantaire, les embases standardisées en titane permettent de réaliser des prothèses unitaires mais également plurales, vissées ou scellées, sans avoir nécessairement recours à la CFAO pour fabriquer l'intégralité de ces infrastructures. Cette solution à moindre coût permet néanmoins de réaliser un profil d'émergence personnalisé spécifique de la situation clinique traitée. L'emploi d'embase en titane en secteur antérieur permet de réunir les avantages mécaniques des infrastructures métalliques et ceux des piliers réalisés en céramique, en rapport avec la biocompatibilité et les qualités esthétiques indéniables de ces matériaux. ●

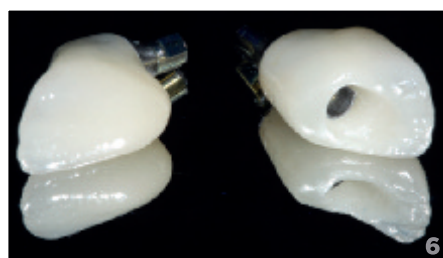
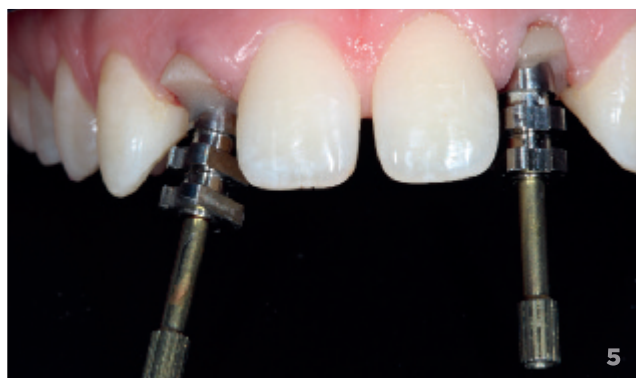

**1** Radiographie rétroalvéolaire de contrôle au terme de la régénération osseuse guidée et de l'ostéo-intégration.

**2** Vue clinique du transfert d'empreinte implantaire personnalisé en situation.

**3** Pilier hybride (insert cosmétique collé sur Variobase®) et suprastructure prothétique d'usage tout céramique réalisée par technique pressée, puis stratifiée (E-céram®, Ivoclar Vivadent).

**4** Vue clinique de la situation finale.



**5** Empreinte avec transferts personnalisés.

**6** Prothèses en céramique assemblées au laboratoire sur les embases en titane (Variobase®, Straumann).

**7** Mise en place par transvissage de la prothèse en céramique assemblée sur l'embase en titane.

**8** Sourire en fin de traitement.

